Head and Neck Journal of Madagascar. 2024 ; 4 : 525-28

HEAD AND NECK JOURNAL OF MADAGASCAR

Les aspects clinico radiologiques et thérapeutiques des tumeurs cérébrales

The clinical, radiological and therapeutic aspects of brain tumors

Masina ND, Bemora JS, Rakotozanany PS, Rajohnson L, Randriamanantena T, Rabarijaona M.

Introduction

Les tumeurs cérébrales, et plus généralement les tumeurs du système nerveux central (SNC), sont divisées en 2 groupes distincts: les tumeurs primitives du SNC; les tumeurs secondaires ou métastases, issues d'un cancer primitif, situé à l'extérieur du SNC (1). L'incidence a été augmentée de 1 à 3% et sera multipliée par trois d'ici 15 ans (2). Actuellement, le scanner et l'imagerie par résonance magnétique cérébrale sont les moyens de diagnostic les plus performants pour le diagnostic (3). L'exérèse chirurgicale reste un traitement de première intention et peut être en complément avec la radiothérapie et/ou la chimiothérapie en fonction du grade histologique de la tumeur (4).

L'objectif de notre étude est de décrire les aspects clinico-radiologiques et thérapeutiques des tumeurs cérébrales vus au centre hospitalier universitaire de Tambohobe Fianarantsoa Madagascar.

Matériels et méthodes

C'est une étude rétrospective et descriptive observationnelle monocentrique portant sur 30 cas des tumeurs cérébrales vu au CHU-Tambohobe pendant une période de 10 ans allant du juin 2008 à juin 2018.

Résultats

Durant notre étude, cinq milles patients sont admis dans le service de Neurochirurgie CHU Tambohobe Fianarantsoa et nous n'avons recensé que trente cas des tumeurs cérébrales pendant 10 ans avec une prévalence de 0,6%. La tranche d'âge la plus atteinte était comprise entre 10-20 ans dont 26,67% des patients. L'âge moyen était de 34 à 36 ans. Le sex- ratio était égal à 1 et 40% de nos patients provenaient du district de Fianarantsoa. Soixante-dix pourcents des patients avaient un score de Glasgow 15 au début d'hospitalisation; la céphalée

a été le motif de consultation le plus fréquent dont 43,33%, avec signe d'une hypertension intracrânienne (HTIC) dans 96,67% et une exophtalmie dans 3,33% des cas. Pour les examens complémentaires, 96,67% ont bénéficié des scanners cérébraux, 16,67% seulement ont eu de l'IRM cérébrale et 22 patients ont fait du fond d'œil à la recherche d'une HTIC ou un œdème papillaire.

Sur le scanner et l'IRM cérébrale réalisées pendant notre série: la localisation supratentorielle de la tumeur prédomine dans 99% des cas dont au niveau des lobes cérébraux, intra ventriculaires, la base du crâne (figure 1A), la région sellaire (figure 1B) et des méninges. L'aspect charnue a été retrouvé dans 53,33% des cas, calcifiée dans 23, 33 % des cas et kystique dans 6,67% des cas (figure 2A ; 2B). La présence de l'œdème péri-lésionnel (figure3A), un effet de masse avec engagement sous falcoriel dans 63,33% des cas (figure 3B) et une hydrocéphalie par obstacle à la circulation du LCS (figure3C). Neuf patients seulement ont pu bénéficier d'un examen anatomo-pathologique dont 44,44% sont des méningiomes; 22,22 % des glioblastomes et de même chiffres pour l'oligodendrogliome de grade 2.

Tous nos patients ont bénéficié des traitements médicaux symptomatiques dont la corticothérapie, l'antalgique, les antiémétiques et des antiépileptiques. Le traitement chirurgical est réalisé dans 60% des cas, dont l'exérèse tumoral seul dans 55,56%, une dérivation ventriculo-péritonéale dans 27,78% ou les deux associées dans 16,67% des cas.

Notre qualité d'exérèse a été évaluée par un scanner cérébral en post opératoire immédiate dont 69,23% d'exérèse total et 30,77% de debulking ou exérèse partiel.

Seuls trois de nos patients ont bénéficié des traitements oncologiques adjuvant à la chirurgie dont deux par une chimiothérapie et un par la radiothérapie.

Parmi les patients opérés: 38,88% ont été perdus de vue; 27,77 % ont eu une évolution favorable avec un même chiffre pour les patients décédés et 5,5% des cas d'une récidive tumorale.

Discussions

Dans notre étude, on a constaté un faible taux de prévalence d'une tumeur cérébrale à Fianarantsoa car plusieurs cas sont non diagnostiqués et l'accessibilité au examen complémentaire est faible. Dans d'autres pays africains, comme le Maroc: 3,25% des patients hospitalisés dans le service de chirurgie générale CHU Mohamed VI de Marrakech présentaient des tumeurs cérébrales d'après Jalal M et al (5). En Ouganda les tumeurs cérébrales représentaient 1,1% de toutes les tumeurs enregistrées dans le registre des cancers (6). La discordance avec notre étude pourrait s'expliquer par la disponibilité et la facilité d'accès au scanner et à l'IRM cérébrale. L'âge la plus touchée dans notre série était de 10 à 20

ans. Mais selon Dartigues et al, en France, les tumeurs cérébrales avaient deux pics de fréquence de survenue, l'un dans l'enfance et l'autre vers 60 ans, avec une diminution de fréquence après 60 ans. La fréquence varie considérablement en fonction des pays et des origines, à l'âge (7). Les adultes jeunes (15-29 ans) développent moins une tumeur cérébrale que les enfants et le pic de fréquence s'observe dans la première décennie de vie entre 4 et 8 ans . L'âge moyen est de 34 à 36 ans. D'après Andrieu et al, sur un profil épidémiologique descriptif d'une série de 903 cas des tumeurs cérébrales, l'âge moyen est de 35 ans. Les adultes sont à peu près cinq fois plus touchés que l'enfant (8). Nos résultats sont comparables à ceux de la littérature et sa touche les deux sexes.

Plus d'un-tiers de nos patients venaient dans la ville de Fianarantsoa soit 40% du fait de la présence d'un centre neurochirurgical et un scanner cérébral. Une étude faite par Rakotondraibe W a trouvé que plus de deux-tiers des 70,1% des patients porteurs d'une tumeur cérébrale proviennent de la capitale (9). Notre série est différente de la littérature nationale.

Concernant l'admission des patients dans le service, on a constaté que le score de Glasgow était à 15 dans la majorité des cas. Il faut noter que le trouble de la conscience est un signe qui mène à la découverte d'une tumeur cérébrale. Dans de rares cas, le malade était transféré aux urgences pour un trouble de la conscience avec un score de Glasgow inférieur à 10. Notre étude est comparable à celle de Dakouane et al dont 91% des patients avaient un Glasgow à 15 et 3% avaient un score inférieur à 10. Dans les pays développés, le diagnostic est fait de façon précoce avec des patients en bonne état clinique car ils ont des facilités d'accès aux soins (10).

Notre étude, nous a montré que les céphalées et les vomissements inaugurent à 43,33 % et 16,67% des cas des tumeurs cérébrales, puis surviennent les déficits moteurs des membres dans 13,33 % de cas. A Madagascar, selon Bemmo, 69,05% des patients présentaient des céphalées et 69,05% des vomissements. Des troubles visuels dans 66,05% des cas et 26,05% présentaient des crises convulsives (11). La céphalée est le principal signe d'appel des tumeurs cérébrales mais de fréquence variable. En particulier, notre étude a rapporté des cas de macrocrânie 10% en rapport avec la fréquence des séries d'enfant dans notre étude. L'exophtalmie dans 3,33% des cas, c'est le signe de la tumeur de la base en extension orbitaire. D'après Blond S, l'expression clinique des tumeurs sus tentorielles, développées dans ou à proximité du système ventriculaire se caractérise par une hypertension intracrânienne constituée de : céphalées, vomissements et cécité ou flou visuel (12).

D’après C Gondry-Jouet, le mode de révélation est variable et dépend de l’âge du patient et de la localisation tumorale (13). Les tumeurs cérébrales peuvent se manifester par des différents signes d’appel, certains cas à des formes atypiques. Dans notre cas, le syndrome d’HTIC était présent chez 96,67 % des cas. Selon Punt J, le syndrome d’HIC est le maître symptôme, mais les circonstances de découverte sont différentes (14). La HTIC est mal tolérée chez les adultes et les grands enfants supérieurs à 10 ans due par la fermeture des fontanelles. L'HTIC est en conséquence avec un blocage des voies d’écoulement du LCS responsable de l’hydrocéphalie. Cette augmentation peut se traduire également par un diagnostic tardif de la maladie soit suite à un défaut d’investigations complémentaires ou par insuffisance de moyens financiers du malade ce qui obligerait le médecin à faire un traitement inadapté, soit par une incapacité du malade de se rendre à temps à l’hôpital. D’après Kerhli, le syndrome d’HTIC est présenté par un tiers des malades soit 33,33% de cas et il apparaît lorsque la tumeur a un volume important ou s'accompagne d'un œdème cérébral important. Les tumeurs gliales malignes sont plus souvent génératrices d’HTIC en raison de l’importance de la rupture de la barrière hémato-encéphalique et de l’œdème péri-lésionnel qui les accompagnent ; il en est de même pour les métastases. Certains méningiomes, souvent de petite taille, sont entourés d’une importante zone d’œdème diffusant dans le parenchyme cérébral ; ils sont révélés par des signes d’HIC rapidement évolutifs (15).

Dans notre cas, le syndrome déficitaire survenait dans 56,67%. Il est lié à la compression et l’infiltration du parenchyme (Gliome). Elle est aggravée par l’œdème vasogénique péritumorale en rapport avec la rupture de la barrière hémato-encéphalique. Ramarokoto M, a noté que le déficit neurologique représentait 52 % des signes rencontrés à l’examen clinique (16). Les processus expansifs profonds des hémisphères cérébraux entraînent des syndromes déficitaires moteurs, sensitifs, sensoriels ou atteinte des fonctions cognitives. Le mode d’apparition du déficit est rapidement progressif, s'étendant « en tache d’huile ». Les crises épileptiques s'observent dans 23,33% des cas, d’où la majorité des tumeurs retrouvées dans notre observation ne sont pas des tumeurs épileptogènes, leur topographie est le plus souvent loin des zones épileptogènes. Les crises d’épilepsie révèlent une lésion tumorale supratentorielle chez 20 % des patients de plus de 20 ans. Une tumeur est classiquement d’autant plus épileptogène qu’elle est bénigne, et des tumeurs corticales. Certains types de crises épileptiques orientent vers une topographie particulière (temporale) de même que les syndromes déficitaires focaux (13). Plus la tumeur sera localisée dans une zone épileptogène, plus la crise révélatrice sera précoce. Le mode de début de la crise et son déroulement permettent de supposer la localisation du foyer épileptogène). Dans le cadre des tumeurs

rapidement évolutives, l'épilepsie est rarement inaugurale. Il est plus habituellement révélateur d'une tumeur lentement évolutive. L'examen de fond d'œil doit être systématique devant l'HTIC chez les nourrissons et l'enfant. Dans notre cas, la plupart des patients n'ont pas eu cet examen par faute de moyens financiers. Selon Ramarokoto M sur 31 malades, 58% ont présenté des œdèmes papillaires au fond d'œil (17). Selon Lejeune J P et ses équipes, les signes ophtalmologiques ont rarement conduit au diagnostic de tumeurs 2,2% des 262 cas étudiés présentaient un œdème papillaire, sauf dans des situations d'hypertension intracrânienne chronique responsable d'un œdème papillaire (18). Dans notre étude, 96,67% des patients ont fait un scanner cérébral et seulement 16,67% ont réalisé une IRM cérébrale. Cette dernière n'est pas accessible pour la plupart des patients expliquant le faible taux de sa réalisation.

Sur le plan radiologique, nous avons constaté que 53,33% des ces tumeurs étaient de structure charnue et seulement 23,33% qui étaient calcifiés. Cela explique la fréquence des méningiomes dans notre série. Sur l'IRM, l'astrocytome a une structure kystique dans plus de 3/4 des cas et la composante charnue est beaucoup mieux visualisée après injection de Gadolinium. Le gliome a une composante kystique et le méningiome est fréquemment calcifié. Les calcifications des tumeurs sont visibles en TDM dans 57% des cas et peuvent masquer une prise de contraste (4). La présence œdème péri-lésionnel a été trouvée dans 63,33% des cas, et on a trouvé l'effet de masse dans 43,33% des cas et l'hydrocéphalie dans 43,33%. Ceci est en rapport avec la localisation de la tumeur (intra-parenchymateux) et le niveau de blocage de l'écoulement du LCS. L'œdème péri tumoral est engendré par la sécrétion tumorale lui-même ou par réaction des tissus cérébraux au voisinage de la tumeur ; ces œdèmes associés au volume tumoral exercent un effet de masse sur la structure médiane d'où l'hypertension intracrânienne et l'engagement cérébral (15). D'après Kehrli, l'hémorragie intra-tumorale est plus fréquente dans les tumeurs malignes ou les métastases cérébrales. L'hydrocéphalie peut être précoce dans les tumeurs de la fosse postérieure ou de la région pinéale qui obstrue l'aqueduc de Sylvius, le quatrième ventricule ou les trous de Magendie et Luschka (16). Dans notre étude, 04 patients présentaient des tumeurs sellaires, 02 patients ont bénéficié d'un bilan endocrinien pour la recherche d'une sécrétion anormale et d'une insuffisance hypophysaire.

Du point vu anatomopathologique, les méningiomes étaient la tumeur cérébrale la plus fréquente dans notre centre à Fianarantsoa avec un taux de 44,44%, mais la prédominance est relative à cause de l'insuffisance de nombre de cas. Le profil histologique des tumeurs cérébrales en Afrique et à Madagascar est similaire, avec le méningiome comme première

type histologique de tumeur cérébrale chez l'adulte (17). Une étude épidémiologique américaine est arrivée à la conclusion que les méningiomes sont plus fréquents chez les sujets noirs que chez les hispaniques et européen. Les facteurs de risque du développement d'un méningiome sont liés aux troubles hormonaux et au sexe féminin (18). Sur le plan thérapeutique, l'antalgique et le corticoïde étaient l'arsenal thérapeutique très important pour lutter contre le HTIC en préopératoire et pendant quelque jour en post opératoire. Dans notre série des cas ; les méningiomes opérés ont bénéficié des corticoïdes en post opératoire. En comparant notre étude à celle de Ramaroson T, 100 % des patients qu'il a étudiés ont bénéficié d'un traitement antalgique et des corticoïdes (19). Le corticoïde est administré en intraveineuse, à commencer par une dose forte puis à une dose régressive. La corticothérapie a pour effet de diminuer l'œdème péri tumoral source d'effet de masse. Certains auteurs ont prouvé que l'utilisation des corticoïdes pendant quelques jours en préopératoire diminue de 70 à 80 % le saignement de la tumeur lors de son exérèse par debulking (13). Nous avons constaté dans notre étude que 53% des patients ont été opérés, certains n'ont pas pu bénéficier de l'intervention par faute de moyen financier dont 55,56% d'exérèse chirurgicale et 27,78% de dérivation ventriculo-péritonéale.

Le principal traitement de la tumeur cérébrale est la chirurgie sauf en cas de contre-indication. L'étendue de l'exérèse dépend aussi des caractéristiques tumorales : le siège, l'étendue, la nature supposée et le retentissement neurologique. L'indication opératoire dépend de l'âge et de l'état physiologique du patient. L'aspect thérapeutique comporte d'une part les interventions d'exérèse et d'autre part les dérivations ventriculaires en cas de blocage de la circulation du LCS (16). Dans notre étude, l'exérèse totale a été faite dans 69,23% des patients opérés. Il est important de réaliser une exérèse complète pour éviter les récidives post opératoires. Pour les tumeurs probablement malignes, il est nécessaire de faire une biopsie extemporanée afin de poser le type de chirurgie à faire, soit exérèse totale ou partielle. Au Maroc, la chirurgie d'exérèse était totale chez 83,10 % des cas, partielle chez 12,84% des cas et la biopsie a été pratiquée chez 4,06% (5).

Dans notre étude, 10% des patients ont bénéficié de la chimiothérapie. Le traitement des patients était difficile à cause de l'insuffisance des matériels adaptés au service oncologie Fianarantsoa. Selon d'autres études, 60,13% de leurs patients ont bénéficié d'un complément thérapeutique : Chimiothérapie. La radiothérapie est indiquée en cas des contre-indications à la chirurgie d'exérèse dans des zones critiques fonctionnelles telles que les noyaux gris, l'hypothalamus, la zone rolandique, le girus angulaire gauche. En France toutes les tumeurs

cérébrales ne sont pas traitées par chimiothérapie car certaines sont insensibles aux médicaments. Ce traitement n'est donc utilisé que pour les tumeurs chimiosensibles (8).

Pour le suivi en post opératoire pendant trois mois ; on a constaté que 66,66% des patients étaient perdus de vue et 27,77% sont décédés. Cette fréquence élevée des malades perdus de vue est due à l'insuffisance de la sensibilisation et d'information des patients, relative à la prise en charge des tumeurs cérébrales. Les décès par engagement et récidive tumorale sont observés dans 30 % des patients opérés. D'après Dakouane, les étiologies des décès sont dominées par l'hémorragie cérébrale, suivie de l'engagement cérébral et des complications infectieuses à type de méningite et une septicémie (10).

CONCLUSION

Les tumeurs cérébrales regroupent les tumeurs situées au niveau de la région sus et sous tentorielle. Nos résultats montraient une prédominance des sujets jeunes parmi nos patients, mais ces tumeurs n'épargnent en rien les autres tranches d'âge. L'examen clinique rigoureux à la recherche de la triade : hypertension intracrânienne, syndrome déficitaire et une crise convulsive est indispensable. Même si le scanner et l'IRM cérébrale sont les examens de référence pour le diagnostic; elles sont inaccessibles pour la majorité de nos patients car les coûts sont élevés. Le traitement chirurgical reste d'actualité en première intention dans notre centre et la prise en charge globale est adaptée à la réalité locale avec des résultats satisfaisants.

BIBLIOGRAPHIE :

1. Louis DN, Ohgaki H, Wiestler OD, Cavenee WK et al. WHO classification of tumours of the central nervous system. Lyon, France: International Agency for Research on Cancer Press; 2007.
2. M. Janati Idrissi K. Morbi-mortalité en pathologie tumorale cérébrale à propos de 80cas [Thèse] Médecine humaine : Fès ; 2015. 146p.
3. Bouillaud P. Apport de la TDM dans la surveillance des tumeurs du système nerveux central irradié [Thèse] Médecine humaine : Bordeaux ; 1979.128p.
4. Institut du cerveau et la moelle épinière. Les tumeurs cérébrales. Paris : IMC ; 2008

5. Jalal M. Les tumeurs cérébrales opérées au CHU Mohamed V de Marrakech à Propos de 148 cas [Thèse]. Médecine humaine: Casablanca; 2004.102p

6. Davies J, Knowelden J, Wilson B. Incidence rate of cancer in Kyadondo country Uganda. J Ntl Cancer Inst 2005 ; 38 : 789.

7. Dartigues J F. Epidémiologie des tumeurs du système nerveux. In François C, dir. Tumeurs du système nerveux et de ses enveloppes. Paris: Flammarion Médecine- Science, 1989: p 3-13.

8. Andrieu JM, Doz F, Zucker JM, Colonna P. Cancers: évaluation, traitement et surveillance. Paris: Estem; 1997

9. Rakotondraibe W. Tumeurs cérébrales opérées à Madagascar à-propos 301 cas [Mémoire] Médecine humaine : Antananarivo ; 2017. 73p.

10. Dakouane. Anesthésie réanimation pour la chirurgie des tumeurs cérébrales. Maroc : Casablanca : Pan Afr J ; 2006.

11. Bemmo A. Etude épidémiologique de tumeur intracrânienne à propos de 42 cas. Antananarivo : Thèse Médecine, 2006 ; 117p.

12. Blond S. Tumeurs du 3ème ventricule, du ventricule latéral et des structures adjacentes. In : François C, dir. Tumeurs du système nerveux et de ses enveloppes. Paris : Flammarion, Médecine-Science ; 1989.p 261-75.

13. Gondry-Jouet C, Demasure F, Le Bars E, Toussaint P, Roubertou H et Deramond H. Tumeurs hémisphériques intracrâniennes. Encycl Méd Chir Neurol 1999 : 1-37. [Article 31-658-A-10]

14. Punt J. Congenital defect. In : Le Jeune JP, Le Gars D, dir. Les tumeurs du troisième ventricule. Paris : Masson ; 2000.p. 323-34.

15. Kerhli. Tumeurs intracrâniennes. http://www.ulpmedustrasbg.fr,2006.

16. Elsen. Tumeurs intracrâniennes. Campus Neurochirurgie [En ligne]. 2004. [Consulté le 05 décembre2018];12[18pages]. Consultable à l'URL: http: //www.unilim.fr campus neurochirurgie / IMG/ pdf /Tumeurs intracrâniennes pdf. Irthum B, Lemaire J. Hypertension intracrânienne. Encycl Méd Chir Neurol 1999 ; 1-8. [Article 17-035-N-10]
17. Ramarokoto M. Tumeurs Cérébrales chez l'adulte au CENHOSOA à propos de 54 cas [Thèse]. Médecine humaine : Antananarivo ; 2015.116p.
18. Lejeune J P, Le Gars et Haddad E. Tumeurs du troisième ventricule : analyse d'une série de 262 cas. Les tumeurs du troisième ventricule. Neurochir 2000 ; 46 ; 3 : 211-238.
19. Ramaroson T. tumeur intracrânienne chez l'adulte vue en service de neurochirurgie du CHU-JRA [Thèse]. Médecine humaine ; Antananarivo ; 2018. 112p.

LISTES DES FIGURES

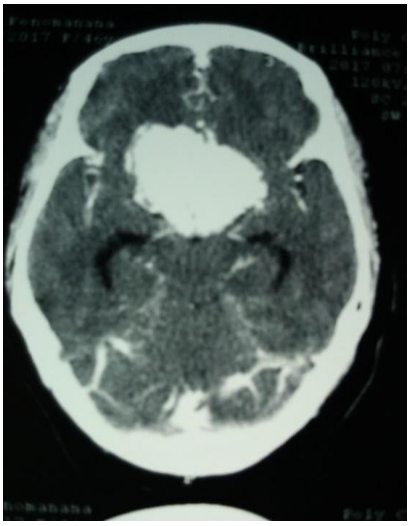

(A)

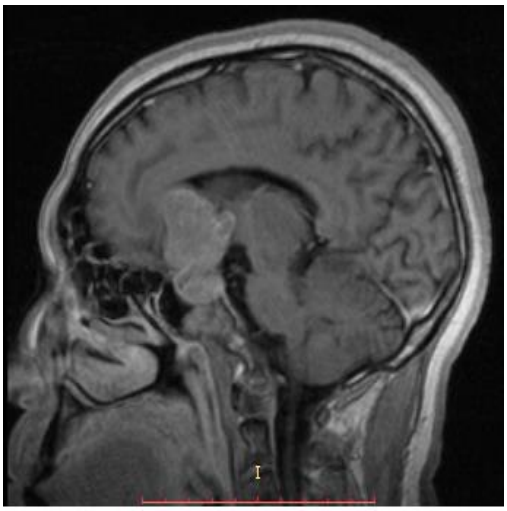

(B)

Figure 1: Localisation de la tumeur cérébrale; (A): scanner cérébral en coupe axiale, visualisant une tumeur de la base du crâne, (B): IRM cérébrale en coupe sagittale, montrant une image d'une macro adénome hypophysaire (tumeur de la région sellaire)

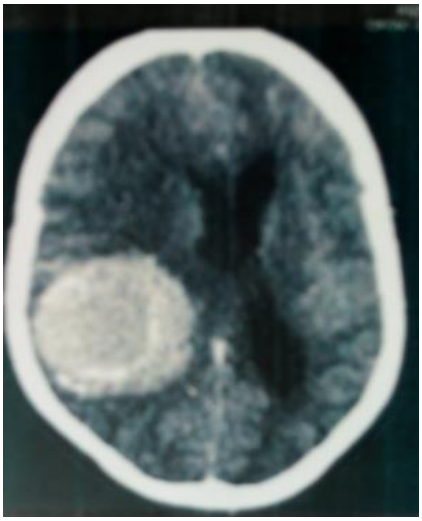

(C)

(D)

Figure 2: Structure de la tumeur cérébrale

C : Structure charnue, D : Structure kystique

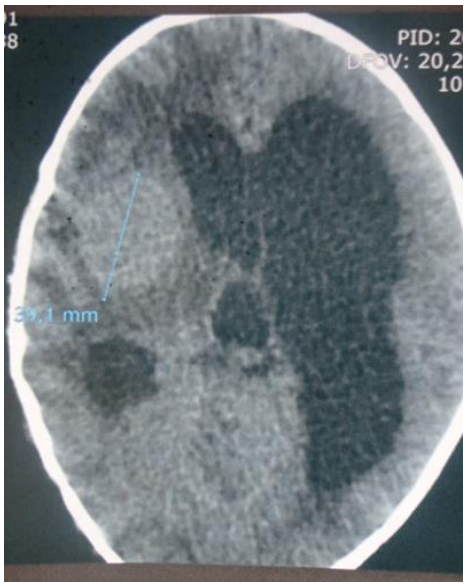

(A)

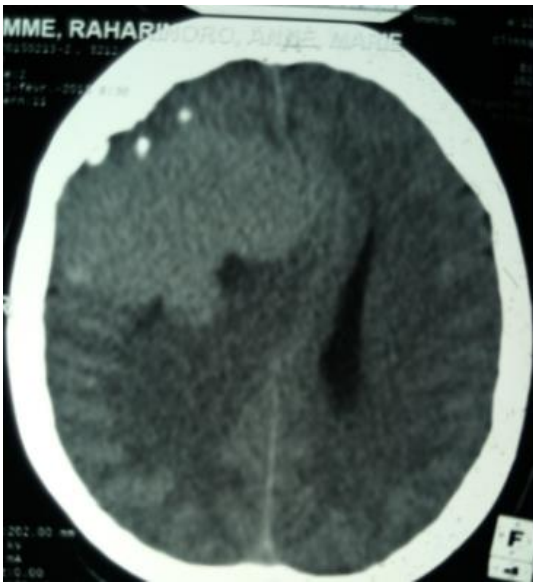

(B)

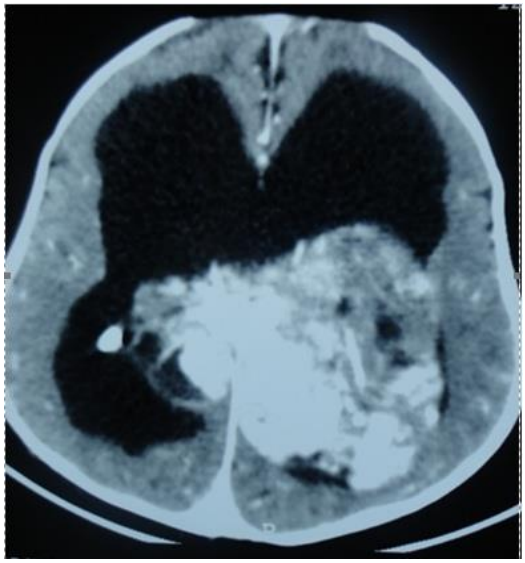

(C)

Figure 3: Complications lésionnelles de la tumeur cérébrale

(A) : Œdème péri-lésionnel, (B) : Effet de masse, (C) : Hydrocéphalie